

Animal Health Center
Ветеринарна лікарня
VELES
"Велес"
 тел.+38 (048)760 12 79
 e-mail:zooveles@yandex.ua

Animal Health Center «Veles»
 Levanevskogo 5, Odessa, 65038, Ukraine
 tel. +38-048-7601272, lic. # АД 036118

Сведения о животном

Pet Information

имя name	AMORE VERITAS YSABEL	владелец owner	Bobchenko A.R.
порода breed	golden retriever	микрочип microchip	900085000163098
пол sex	female	тату tattoo	
дата рождения date of birth	May, 19, 2017	родословная pedigree	

Заключение о состоянии тазобедренных суставов собаки
 Hips dysplasia description

		левый left	правый right
1	Угол Норберга Norberg angle	110,7	111,7
2	Индекс внедрения головки бедра во впадину Index of introduction of the femoral head into the acetabulum	<input checked="" type="checkbox"/> ≥50% <input type="checkbox"/> ≤50%	<input checked="" type="checkbox"/> ≥50% <input type="checkbox"/> ≤50%
3	Форма передненаружного края вертлужной впадины The shape of the anterior outer edge of the acetabulum	<input checked="" type="checkbox"/> острый / sharp <input type="checkbox"/> закругленный / rounded	<input checked="" type="checkbox"/> острый / sharp <input type="checkbox"/> закругленный / rounded
4	Тангенциальный угол Tangential angle	<input checked="" type="checkbox"/> отрицательный / negative <input type="checkbox"/> горизонтальный / horizontal <input type="checkbox"/> положительный / positive	<input checked="" type="checkbox"/> отрицательный / negative <input type="checkbox"/> горизонтальный / horizontal <input type="checkbox"/> положительный / positive
5	Состояние замыкательной пластины свода вертлужной впадины Condition of endplate vault of the acetabulum	<input checked="" type="checkbox"/> норма / norm <input type="checkbox"/> равномерно утолщена / uniformly thickened <input type="checkbox"/> медиально редуцирована / medially reduced	<input checked="" type="checkbox"/> норма / norm <input type="checkbox"/> равномерно утолщена / uniformly thickened <input type="checkbox"/> медиально редуцирована / medially reduced
6	Головка бедра The femoral head	<input checked="" type="checkbox"/> круглая / round <input type="checkbox"/> грибовидная / mushroom-shaped <input type="checkbox"/> угловатая / angulate <input type="checkbox"/> уплощенная / flatten	<input checked="" type="checkbox"/> круглая / round <input type="checkbox"/> грибовидная / mushroom-shaped <input type="checkbox"/> угловатая / angulate <input type="checkbox"/> уплощенная / flatten
7	Экзостозы на шейке бедра Femoral neck exostosis	<input checked="" type="checkbox"/> нет / no <input type="checkbox"/> да / yes	<input checked="" type="checkbox"/> нет / no <input type="checkbox"/> да / yes
	Вывод Conclusion	HD A B C D E	A B C D E

Заключение о состоянии локтевых суставов собаки
 Elbow dysplasia description

		левый left	правый right
1	Наличие остеофитов The presence of osteophytes	<input checked="" type="checkbox"/> нет / no <input type="checkbox"/> 2-5 мм / 2-5 mm <input type="checkbox"/> > 5 мм / > 5 mm	<input checked="" type="checkbox"/> нет / no <input type="checkbox"/> 2-5 мм / 2-5 mm <input type="checkbox"/> > 5 мм / > 5 mm
2	Ступенька между локтевой и лучевой костями Step between the ulna and radius bones	<input checked="" type="checkbox"/> отсутствует / not present <input type="checkbox"/> < 2 мм / < 2 mm <input type="checkbox"/> 2-5 мм / 2-5 mm <input type="checkbox"/> > 5 мм / > 5 mm	<input checked="" type="checkbox"/> отсутствует / not present <input type="checkbox"/> < 2 мм / < 2 mm <input type="checkbox"/> 2-5 мм / 2-5 mm <input type="checkbox"/> > 5 мм / > 5 mm
3	Трабекулярный контур The trabecular contour	<input checked="" type="checkbox"/> четко виден / clearly visible <input type="checkbox"/> просматривается / slightly visible <input type="checkbox"/> не виден / not visible	<input checked="" type="checkbox"/> четко виден / clearly visible <input type="checkbox"/> просматривается / slightly visible <input type="checkbox"/> не виден / not visible
4	Признаки первичного поражения сустава Signs of primary joint disease (FCP, OCD, UAP)	<input checked="" type="checkbox"/> нет / no <input type="checkbox"/> да / yes	<input checked="" type="checkbox"/> нет / no <input type="checkbox"/> да / yes
	Вывод Conclusion	ED 0 1 2 3	0 1 2 3

"23" 02 2019

ВЕТЕРИНАРНА ЛІКАРНЯ "ВЕЛЕС"
 Т. 7601279
 ОДЕСА, ЛЕВАНЕВСЬКОГО 5
 Roman Oleksenko
 Director of Animal health center, V.D.

Animal Health Center
 Ветеринарна лікарня
 VELES
 "Велес"
 тел. +38 (048) 760 12 79
 e-mail: zooveles@yandex.ua

Animal Health Center «Veles»
 Levanevskogo 5, Odessa, 65038, Ukraine
 tel. +38-048-7601272, lic. # АД 036118

Сведения о животном

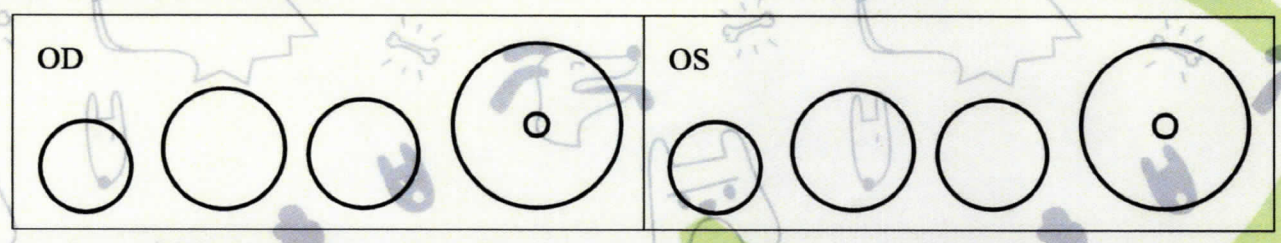
Pet Information

имя name <i>AMORE VERITAS YSABEL</i>	владелец owner <i>Ведченко А.Э.</i>
порода breed <i>golden retriever</i>	микрочип microchip <i>900085000163098</i>
пол sex <i>female</i>	тату tattoo
дата рождения date of birth <i>May, 19, 2017</i>	родословная pedigree

Results of investigation

Data *23.02.2019*

Methods	<input checked="" type="checkbox"/> direct ophthalmoscope	<input type="checkbox"/> funduscamera	Identification
	<input type="checkbox"/> undirect ophthalmoscope	<input type="checkbox"/> tonometry	Tattoo <input type="checkbox"/> good <input type="checkbox"/> bad <input type="checkbox"/> unknown
	<input type="checkbox"/> gonioscope	<input checked="" type="checkbox"/> others	Microchip <input checked="" type="checkbox"/> good <input type="checkbox"/> bad <input type="checkbox"/> unknown



	palpebrae	eye ball	cornea	iris	lens	vitreo	fundus
normal	<input checked="" type="checkbox"/>	<input checked="" type="checkbox"/>	<input checked="" type="checkbox"/>	<input checked="" type="checkbox"/>	<input checked="" type="checkbox"/>	<input checked="" type="checkbox"/>	<input checked="" type="checkbox"/>
pathology	<input type="checkbox"/>	<input type="checkbox"/>	<input type="checkbox"/>	<input type="checkbox"/>	<input type="checkbox"/>	<input type="checkbox"/>	<input type="checkbox"/>
tests	<input type="checkbox"/>	<input type="checkbox"/>	<input type="checkbox"/>	<input type="checkbox"/>	<input type="checkbox"/>	<input type="checkbox"/>	<input type="checkbox"/>

Conclusion

Animal is health unproved health not health

Clinical signs of ophthalmopathy:

normal	unproved	pathology
<input checked="" type="checkbox"/> mycrophthalm	<input type="checkbox"/>	<input type="checkbox"/>
<input checked="" type="checkbox"/> palpebrae's aplasia (coloboma)	<input type="checkbox"/>	<input type="checkbox"/>
<input checked="" type="checkbox"/> Atrezia lacrimal punctum	<input type="checkbox"/>	<input type="checkbox"/>
<input checked="" type="checkbox"/> Pupilar membrana (perseverens)	<input type="checkbox"/>	<input type="checkbox"/>
<input checked="" type="checkbox"/> glaucoma	<input type="checkbox"/>	<input type="checkbox"/>
<input checked="" type="checkbox"/> entropion	<input type="checkbox"/>	<input type="checkbox"/>
<input checked="" type="checkbox"/> ectropion	<input type="checkbox"/>	<input type="checkbox"/>

normal	unproved	pathology
<input checked="" type="checkbox"/> trichiasis	<input type="checkbox"/>	<input type="checkbox"/>
<input checked="" type="checkbox"/> districhiasis	<input type="checkbox"/>	<input type="checkbox"/>
<input checked="" type="checkbox"/> corneal dystrophy	<input type="checkbox"/>	<input type="checkbox"/>
<input checked="" type="checkbox"/> cataracta	<input type="checkbox"/>	<input type="checkbox"/>
<input checked="" type="checkbox"/> lens lucsation	<input type="checkbox"/>	<input type="checkbox"/>
<input checked="" type="checkbox"/> pigment retinal atrophy	<input type="checkbox"/>	<input type="checkbox"/>
<input checked="" type="checkbox"/> retinal detachment	<input type="checkbox"/>	<input type="checkbox"/>
<input checked="" type="checkbox"/> nervus opticus atrophy	<input type="checkbox"/>	<input type="checkbox"/>

Conclusion is valid 12 month.

PHD., MD, ophthalmology



Dina Tereschenko